

## Fibrodisplasia osificante progresiva plus por una variante patogénica del gen ACVR1: Caso clínico

OSCAR CONTRERAS-OLEA<sup>1</sup>, CAROLA GOECKE-HOCHBERGER<sup>2</sup>,  
HANA KARIME RUMIÉ-CARMI<sup>3,4</sup>, ROSENDO LOBO-AVILÉS<sup>5</sup>,  
CECILIA MELLADO-SAGREDO<sup>6,7</sup>, DANIELA AVILA-SMIRNOW<sup>6,8</sup>

### Fibrodysplasia ossificans progressiva. Report of one case

*Fibrodysplasia ossificans progressiva (FOP) or myositis ossificans, is a genetic disease, with a prevalence of 1 in 2.000.000. It is caused by pathogenic variants in ACVR1 gene and characterized by soft tissue heterotopic ossification, starting in the second decade of life. It is associated to early mortality caused by respiratory complications. It evolves in flare-ups, triggered by soft tissue injuries; therapy is symptomatic, using analgesia, steroids and diphosphonates. We report a 12-year-old female with left renal agenesis, hallux valgus and intellectual disability, presenting with a six months history of thoracic kyphosis, tender nodules in the thorax, and rigidity of right elbow and left knee. Clinical examination revealed dysmorphic facial features. A magnetic resonance showed heterotopic ossification nodules, which was confirmed with spinal radiography. These findings prompted the diagnosis of FOP. Pain treatment was started, and prednisone was used during flare-ups. The ACVR1 gene was analyzed and a pathogenic variant, p.Arg206His, was found, confirming the diagnosis of FOP.*

(Rev Med Chile 2019; 147: 384-389)

**Key words:** Leukomalacia, Periventricular; Myositis Ossificans; Solitary Kidney; Genetic Diseases, Inborn.

<sup>1</sup>Departamento de Radiología, Facultad de Medicina, Pontificia Universidad Católica de Chile. Santiago, Chile.

<sup>2</sup>Unidad de Endocrinología, Servicio de Pediatría, Hospital de Puerto Montt. Puerto Montt, Chile.

<sup>3</sup>Departamento de Endocrinología, Facultad de Medicina, Pontificia Universidad Católica de Chile. Santiago, Chile.

<sup>4</sup>Unidad de Endocrinología, Servicio de Pediatría, Complejo Asistencial Dr. Sótero del Río. Santiago, Chile.

<sup>5</sup>Servicio de Imagenología, Complejo Asistencial Dr. Sótero del Río. Santiago, Chile.

<sup>6</sup>Sección de Neurología, Genética y Enfermedades Metabólicas, División de Pediatría, Facultad de Medicina, Pontificia Universidad Católica de Chile. Santiago, Chile.

<sup>7</sup>Unidad de Genética, Servicio de Pediatría, Complejo Asistencial Dr. Sótero del Río. Santiago, Chile.

<sup>8</sup>Unidad de Neurología, Servicio de Pediatría, Complejo Asistencial Dr. Sótero del Río. Santiago, Chile.

Trabajo no recibió financiamiento.

Los autores declaran no tener conflictos de interés.

Recibido el 1° de noviembre de 2018, aceptado el 4 de marzo de 2019.

Correspondencia a:  
Daniela Avila-Smirnow  
Diagonal Paraguay 362 Piso 8  
Santiago, Chile.  
avidaniela@gmail.com

La fibrodisplasia osificante progresiva (FOP) (OMIM #135100) es una enfermedad genética, autosómica dominante, muy infrecuente, con una prevalencia de 1/2.000.000<sup>1</sup>. Se caracteriza por osificación heterotópica dolorosa en tejidos blandos, que comienza en la segunda década de la vida, y se asocia a mortalidad alrededor de los 40 años de edad por complicaciones respiratorias restrictivas. Evoluciona en brotes, espontáneos o desencadenados por injurias como golpes, punciones e intervenciones quirúrgicas<sup>2</sup>.

Se distinguen la FOP clásica, con osificación heterotópica progresiva y malformación de los

ortejos mayores<sup>3</sup> y la FOP atípica. Esta última incluye la FOP plus y las variantes FOP. La FOP plus presenta ambos rasgos de la FOP clásica y una o más características atípicas asociadas. Las variantes FOP se caracterizan por variaciones mayores de uno o ambos rasgos clásicos de FOP (ej. paciente con osificaciones heterotópicas pero sin malformaciones en los ortejos)<sup>4</sup>.

Más de 95% de casos, incluyendo las FOP clásicas y las FOP-plus, son causados por la variante c.617G>A (p.Arg206His) en el gen ACVR1, también llamado ALK2, ubicado en cromosoma 2q24.1<sup>5,6</sup>, y que codifica para el receptor ACVR1.

Esta variante provoca un aumento de la sensibilidad y actividad del receptor<sup>5,7</sup>. Menos de 5% de los casos son causados por variantes adicionales en *ACVR1* que provocan FOP atípicas. Se han descrito 12 variantes patogénicas<sup>4,8</sup>.

Su tratamiento es sintomático, mediante medidas generales, analgesia, relajantes musculares, hielo local y prevención de brotes mediante corticoides y bifosfonatos. Los corticoides y antiinflamatorios no esteroideos están dentro de la "clase 1" de fármacos para FOP, de amplio uso para alivio sintomático de brotes, con reportes de respuesta clínica favorable en el período agudo y, generalmente, mínimos efectos adversos. El uso de bifosfonatos es controversial y clasificado dentro de los fármacos "clase 2"<sup>9</sup>.

A continuación, presentamos una paciente portadora de FOP plus, que a nuestro conocimiento es el primer reporte en Chile en el que se identifica la variante patogénica. Destacamos la importancia del diagnóstico y manejo oportunos de este rara, pero devastadora enfermedad.

### Caso clínico

Luego de aprobación por el Comité de Ética del Servicio de Salud Metropolitano Sur Oriente, se realizó una revisión de la ficha clínica de la paciente.

Adolescente, tercera hija de padres sanos no consanguíneos, sin evidencia clínica de FOP, ni antecedentes familiares de relevancia. En período prenatal se realizó diagnóstico ecográfico de agenesia renal izquierda. Nació a las 42 semanas de amenorrea, sin complicaciones, destacando la presencia de *hallux valgus* bilateral; se confirmó agenesia renal mediante ecografía, con función renal conservada. Evolucionó con desarrollo psicomotor normal en el período lactante y preescolar, sin embargo, en período escolar, su rendimiento escolar fue bajo, con psicometría que mostró un déficit intelectual leve.

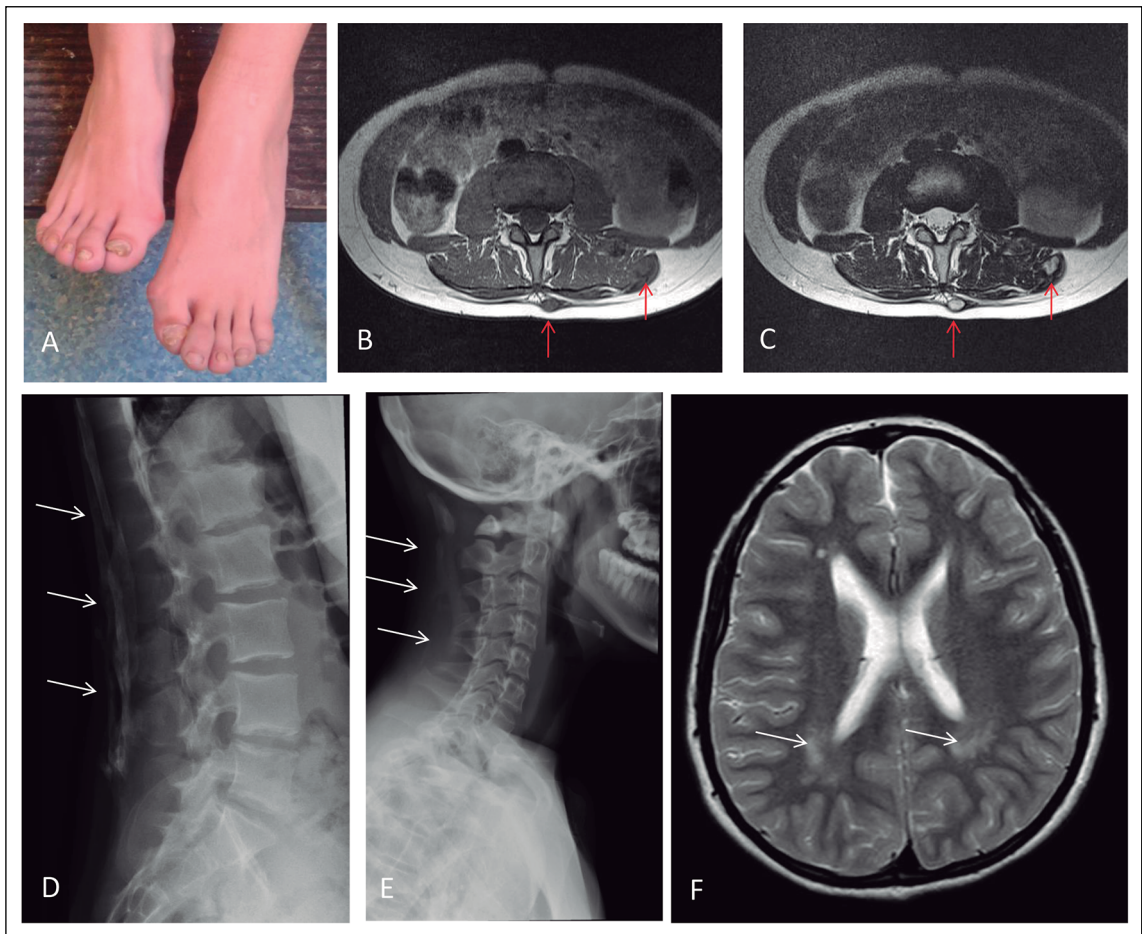
Consultó a los 12 años de edad por cuadro de 6 meses de evolución, caracterizado por aparición de cifosis dorsal, nódulos palpables y dolorosos en región dorso-lumbar y rigidez de grandes articulaciones (hombros, codo derecho y rodilla izquierda). Los nódulos aparecieron inicialmente en línea media dorsal, luego lumbar y finalmente en regiones laterales de dorso. Se derivó a neuró-

logo, objetivándose cifosis dorsal y presencia de 7 nódulos solevantados de consistencia dura, de 3-5 cm de diámetro mayor. Se observó, además, contracturas de hombros, codo derecho en flexión de 90°, muñeca derecha en extensión de 30° y rodilla izquierda en 180°. En estudio de imágenes, destacaba la resonancia magnética de columna total que mostró nódulos que se interpretaron como osificaciones heterotópicas (Figura 1), por lo que se solicitó una radiografía de columna antero-posterior y lateral que confirmaron la presencia de zonas de osificación en tejidos blandos (Figura 1), elevando la sospecha de una FOP. La resonancia magnética cerebral muestra leucomalacia periventricular (Figura 1). En la evaluación por genética se observó piel delgada, micrognatia, cejas ralas y *hallux valgus* bilateral con hipofalangismo de ambos orjeos mayores. Con la hipótesis de una FOP plus, se realizó estudio molecular del gen *ACVR1*, y se encontró la variante patogénica p.Arg206His en estado heterocigoto, que confirma el diagnóstico y permitió realizar asesoramiento genético más preciso. La FOP es una patología en la mayoría de los casos esporádica, en solo un pequeño número de casos se ha demostrado transmisión a través de la línea germinal y en ausencia de síntomas en los padres, el riesgo de recurrencia descrito es bajo.

Se inició terapia por endocrinólogo, quien sugirió limitar ejercicio intenso, evitar procedimientos invasivos (quirúrgicos, inyecciones intramusculares) e iniciar terapia ocupacional para proporcionar ayudas técnicas. La paciente se mantiene en seguimiento durante 2 años, hasta la fecha, presentando 2 nuevas crisis de osificación anuales, siendo la mayoría espontáneas. Estas crisis fueron manejadas mediante analgesia y prednisona 2 mg/kg/día por 4 días, consiguiendo disminuir el dolor y el volumen de los nuevos focos de osificación, pero sin eliminarlos por completo. No se ha utilizado metilprednisolona, ni tampoco aminobifosfonatos, por la menor evidencia disponible y por su perfil de efectos adversos.

### Discusión

Presentamos el primer caso reportado de FOP con confirmación genético molecular, en una paciente chilena, habiéndose identificado una variante patogénica en el gen *ACVR1*. A pesar de ser un cuadro de inicio precoz, con dismorfias



**Figura 1. A:** *Hallux valgus*. **B y C:** Imágenes de resonancia magnética de columna lumbar en el plano axial, en secuencias T1 (**B**) y T2 (**C**), donde se observan lesiones expansivas (flechas rojas) de la fascia posterior y subaponeurótica paravertebral izquierda, que contienen tejido óseo esponjoso. **D y E:** Radiografía de columna lumbar (**D**) y cervical (**E**) lateral: se observan múltiples focos de osificación heterotópica (flechas blancas), cuya distribución corresponde a estructuras ligamentarias y fascias. **F:** Imágenes de resonancia magnética de cerebro que muestran aumento de señal de sustancia blanca periventricular posterior (flecha blanca).

congénitas a niveles facial y pedio, los síntomas se hacen más evidentes a partir de la segunda década de la vida, y el diagnóstico es tardío. La asociación a déficit intelectual y dismorfias faciales corresponderían clínicamente a una FOP plus, según lo reportado en la literatura internacional, sin embargo, la agenesia renal y leucomalacia periventricular, no han sido previamente reportadas<sup>4</sup>. Otros rasgos atípicos de FOP, ausentes en nuestra paciente, incluyen la presencia de calicie, dentición anormal e hipoacusia<sup>10, 11</sup> (Tabla 1).

En Chile, con una población de alrededor de

17.000.000 de habitantes, estimamos que el número de portadores de FOP debiese corresponder a 8 pacientes en el país. Existen 2 casos previamente reportados a nivel nacional en las décadas del 1940-49<sup>12</sup> y 1970-79<sup>13</sup>, sin embargo, ninguno de ellos tuvo confirmación genética molecular, dado que el gen se identificó en 2006.

Aunque es conocida la asociación ocasional de FOP y déficit intelectual, son escasos los reportes que mencionan los hallazgos en neuroimágenes. Un estudio observó diversas anomalías en sustancia blanca en 4 pacientes con FOP y en modelos murinos, planteando que estas constituirían la

base anatómica de los síntomas neurológicos observados en pacientes con FOP<sup>14</sup>. Se piensa que estas lesiones son producto de una inhibición en la remielinización causada por el aumento de función en el receptor ACVR1 y serían de inicio precoz<sup>14</sup>. En nuestra paciente, la leucomalacia periventricular corresponde también a una anomalía de la sustancia blanca, que probablemente explica la discapacidad intelectual observada en ella. Finalmente, destacamos un reporte de dos hermanos, de origen sudamericano, portadores de la misma variante patogénica que nuestra paciente, en los que también se describe un déficit intelectual<sup>15</sup>. Llama la atención la mayor frecuencia de compromiso cognitivo en estos 3 pacientes sudamericanos, en comparación a grandes series de otras regiones (Tabla 1).

La presencia de agenesia o malformaciones renales en la FOP no ha sido previamente reportada<sup>1,11</sup> (Tabla 1) y no es posible aún afirmar que exista una asociación causal entre ambas.

El uso de corticoides en pacientes portadores de FOP está basado en su potente efecto antiinflamatorio. Se utiliza prednisona 2 mg/kg/día (máximo 100 mg) vía oral por 3 a 4 días, como prevención de aparición de brotes luego de una lesión grave de tejidos blandos y como tratamiento de brotes que aparezcan en extremidades o en cuello. Para brotes que aparezcan en el tronco, se recomienda solo tratamiento sintomático<sup>9</sup>. A pesar de que existen reportes de mejoría en la capacidad funcional de pacientes tratados en forma prolongada con altas dosis de corticoides endovenosos<sup>16</sup>, la recomendación actual es evitar el tratamiento crónico con glucocorticoides debido a sus importantes efectos adversos<sup>17</sup>. La paciente ha utilizado prednisona en cada nuevo brote, apenas este se inicia, logrando disminuir su dolor y magnitud. Sin embargo, no se han observado modificaciones de las lesiones antiguas.

El uso de aminobifosfonatos ha sido reportado en casos aislados, asociándose a disminución

**Tabla 1. Tabla comparativa de nuestro paciente y reportes previos**

	<b>Chile (presente reporte) (n = 1)</b>	<b>Colombia<sup>15</sup> (n = 2)</b>	<b>España<sup>10</sup> (n = 24)</b>	<b>China<sup>11</sup> (n = 72)</b>	<b>Total</b>
Variante p.R206H en gen ACVR1	1/1	2/2	14/16	70/72	
Osificación heterotópica	1/1	2/2	24/24	72/72	
Malfomación clásica de 1 <sup>er</sup> orotejo	1/1	2/2	21/24	70/72	
Sordera		0*	7/24	12/72	
Piel delgada	1/1	NR	NR	NR	
Mandíbula pequeña/micrognatia	1/1	2/2	NR	NR	
Cejas ralas	1/1	2/2	NR	NR	
Alopecia	0	0*	5/24	NR	
Anomalías dentarias	0	2/2	4/24	NR	
Déficit intelectual	1/1	2/2	1/24	NR	
Alteraciones en sustancia blanca	1/1	NR	NR	NR	
Agnesia renal	1/1	NR	NR	NR	
Escoliosis	1/1	2/2	7/24	NR	
Ankilosis	1/1	NR	2/24	72/72	

NR: no reportado; \*la referencia explícita que este rasgo estaba ausente.

del proceso inflamatorio agudo. Dentro de sus posibles mecanismos de acción, se describen efectos antiangiogénicos y antiinflamatorios<sup>17,18</sup>. Sin embargo, los bifosfonatos no evitan la aparición de brotes subsecuentes, sino que tendría un efecto protector del hueso normotópico respecto de los efectos osteopénicos de los corticoides<sup>19,20</sup>. Ya que los bifosfonatos no se consideran terapia de primera línea en FOP, no fueron utilizados en nuestra paciente.

Nuevas terapias se encuentran en fase de investigación, entre ellas destaca al palovarotene, derivado del ácido retinoico. En estudio de fase 2, este fármaco logró disminuir el porcentaje de pacientes con FOP que desarrollaban osificación heterotópica, y se encuentra actualmente en estudio de fase 3<sup>21</sup>.

## Conclusión

Presentamos una niña portadora de una FOP plus, siendo el primer reporte chileno documentado mediante estudio genético molecular. El conocimiento de la etiopatogenia de la enfermedad permite la comprensión de su fisiopatología, conduciendo al desarrollo de prometedoras terapias en fase de investigación, que podrían cambiar el curso de la enfermedad.

## Referencias

- Morales-Piga AA, García Callejo FJ, González Herranz P, Bachiller-Corral J. [Epidemiologic and public-health issues of progressive fibrodysplasia ossificans in Spain]. *Med Clin (Barc)* 2015; 144 (4): 183.
- Kaplan FS, Le Merrer M, Glaser DL, Pignolo RJ, Goldsby RE, Kitterman JA, et al. Fibrodysplasia ossificans progressiva. *Best Pract Res Clin Rheumatol.* 2008; 22 (1): 191-205.
- Towler OW, Shore EM, Xu M, Bamford A, Anderson I, Pignolo RJ, et al. The congenital great toe malformation of fibrodysplasia ossificans progressiva? - A close call. *Eur J Med Genet* 2017; 60 (7): 399-402.
- Pignolo RJ, Shore EM, Kaplan FS. Fibrodysplasia ossificans progressiva: clinical and genetic aspects. *Orphanet J Rare Dis* 2011; 6: 80.
- Shore EM, Xu M, Feldman GJ, Fenstermacher DA, Cho TJ, Choi IH, et al. A recurrent mutation in the BMP type I receptor ACVR1 causes inherited and sporadic fibrodysplasia ossificans progressiva. *Nat Genet* 2006; 38 (5): 525-7.
- Shore EM, Kaplan FS. Inherited human diseases of heterotopic bone formation. *Nat Rev Rheumatol* 2010; 6 (9): 518-27.
- Hatsell SJ, Idone V, Wolken DM, Huang L, Kim HJ, Wang L, et al. ACVR1R206H receptor mutation causes fibrodysplasia ossificans progressiva by imparting responsiveness to activin A. *Sci Transl Med* 2015; 7 (303): 303ra137.
- Luo Y, Alsamarah A, Zhang K, Hao J. Development of New Therapeutic Agents for Fibrodysplasia Ossificans Progressiva. *Curr Mol Med* 2016; 16 (1): 4-11.
- Pignolo RJ, Shore EM, Kaplan FS. Fibrodysplasia ossificans progressiva: diagnosis, management, and therapeutic horizons. *Pediatr Endocrinol Rev* 2013; 10 Suppl 2: 437-48.
- Morales-Piga A, Bachiller-Corral J, Trujillo-Tiebas MJ, Villaverde-Hueso A, Gamir-Gamir ML, Alonso-Ferreira V, et al. Fibrodysplasia ossificans progressiva in Spain: epidemiological, clinical, and genetic aspects. *Bone* 2012; 51 (4): 748-55.
- Zhang W, Zhang K, Song L, Pang J, Ma H, Shore EM, et al. The phenotype and genotype of fibrodysplasia ossificans progressiva in China: a report of 72 cases. *Bone* 2013; 57 (2): 386-91.
- Jaeger H. Miositis osificante múltiple progresiva o enfermedad de Munchmeyer. *Rev Chil Pediatr* 1942; 13 (9): 785-803.
- Parada F, Mirkin D. Miositis osificante generalizada progresiva congénita. *Rev Chil Pediatr* 1974; 45 (4): 4.
- Kan L, Kitterman JA, Procissi D, Chakkalal S, Peng CY, McGuire TL, et al. CNS demyelination in fibrodysplasia ossificans progressiva. *J Neurol* 2012; 259 (12): 2644-55.
- Pachajoa H, Botero AF. Clinical and molecular characterisation of two siblings with fibrodysplasia ossificans progressiva, from the Colombian Pacific coast (South America). *BMJ Case Rep.* 2015; 2015.
- von Schnakenburg K, Gross-Selbeck G, Wiedemann HR. [Treatment of progressive fibrodysplasia ossificans with diphosphonate (EHDP)]. *Dtsch Med Wochenschr* 1972; 97 (48): 1873-6.
- Schuetz P, Mueller B, Christ-Crain M, Dick W, Haas H. Amino-bisphosphonates in heterotopic ossification: first experience in five consecutive cases. *Spinal Cord* 2005; 43 (10): 604-10.
- Santini D, Vincenzi B, Avvisati G, Dicuonzo G, Battistoni F, Gavasci M, et al. Pamidronate induces modifications of circulating angiogenetic factors in cancer patients. *Clin Cancer Res* 2002; 8 (5): 1080-4.
- Hiraoka K, Zenmyo M, Watari K, Iguchi H, Fotovati A,



- Kimura YN, et al. Inhibition of bone and muscle metastases of lung cancer cells by a decrease in the number of monocytes/macrophages. *Cancer Sci* 2008; 99 (8): 1595-602.
20. Noguera A, Ros JB, Pavía C, Alcover E, Valls C, Villaronga M, et al. Bisphosphonates, a new treatment for glucocorticoid-induced osteoporosis in children. *J Pediatr Endocrinol Metab* 2003; 16 (4): 529-36.
21. Wentworth KL, Masharani U, Hsiao EC. Therapeutic advances for blocking heterotopic ossification in fibrodysplasia ossificans progressiva. *Br J Clin Pharmacol* 2018.